Münster 1936 No 201 Med DiSS

Aus der Chirurgischen Universitätsklinik der
Westfälischen Wilhelms-Universität zu Münster Westf.
Direktor: Professor Dr. H. Coenen.

Karzinoid der Appendix.

Inaugural-Dissertation

einer Hohen Medizinischen Fakultät
der Westfälischen Wilhelms-Universität
zu Münster i. Westf.

Zur Erlangung
der medizinischen Doktorwürde

vorgelegt von

Hermann Lohbeck
zu Lohbeck/Bersenbrück (Hannover)

1932
Druck von C. Jos. Laumanns, Lippstadt in Westfalen.

Referent: Herr Prof. Dr. H. Coenen.

R. UNIV.
BIBLIOTHEEK
LEIDEN

Meinen lieben Eltern
in steter Dankbarkeit
gewidmet.

Digitized by the Internet Archive
in 2026

https://archive.org/details/IA41547410_0083

Unter den im Schrifttum zahlreich beschriebenen Darmtumoren beanspruchen wegen ihrer bis heute noch nicht einwandfrei aufgeklärten Genese die kleinen Darmgeschwülste das Interesse der Forscher in besonderem Maße. Es sind auf der einen Seite vor allen die adenomyomatösen Wucherungen, auf der anderen die Neubildungen, welche von der Schleimhaut des Darmes ihren Ausgang nehmen. Am meisten bearbeitet sind unter diesen Geschwülsten die sogenannten Karzinoide, die sowohl im Dünndarm, als auch im Dickdarm vorkommen. Es sind solide kleine Tumoren von meistens Erbsen- bis Haselnußgröße. Diese Blastome sind wegen ihrer klar hervortretenden Eigenschaften scharf von den anderen Darmtumoren maligner und benigner Art zu trennen.

Makroskopisch zeigt das Karzinoid auf dem Querschnitt eine gelbe bis graue Farbe, welche sogar käsig erscheinen kann, so daß man auf den ersten Blick an eine Tuberkulose denken könnte, eine Fehldiagnose, die schon öfters gestellt wurde. Dieses makroskopisch gebliche Aussehen der Karzinoide beruht nun aber nicht auf Verkäsung, also einer Koagulationsnekrose, sondern auf dem Gehalt der Blastomzellen an gefärbten Neutralfetten und Lipoiden. Wie die mikroskopische Untersuchung ergibt, sind diese in feinster Körnchenform im Protoplasma der Blastomzellen verteilt. Im Polarisationsmikroskop wirken diese feinen Fettkörnchen doppelt lichtbrechend.

Außerdem zeigt nun aber das mikroskopische Bild Besonderheiten, die nur diesem Typ von Darmgeschwülsten, nämlich dem Karzinoid, eigen sind. Auf den ersten oberflächlichen Blick hin bietet das histologische Bild Aehnlichkeiten mit dem eines Karzinoms, und das ist auch die Ursache gewesen, warum die Autoren dieses Blastom anfangs als Karzinom benannten und zur Klasse der Karzinome rechneten. Doch ist das karzinoide Blastom im Gegensatz zum Karzinom scharf abgegrenzt; es zeigt keine Neigung zu infiltrierendem Wachstum, seine Zellen sind meistens rund, und Kernteilungen werden fast nie beobachtet. Diese Kriterien des malignen Blastoms fehlen also dem Karzinoid.

Oberndorfer hat daher diesen kleinen Blastomen, um ihren Unterschied von den echten Krebsen auszudrücken, den Namen Karzinoid gegeben. Vollends die Genese dieser Tumoren läßt eine Gleichstellung mit den Karzinomen niemals zu, ganz abgesehen von ihrer klinischen relativen Gutartigkeit.

Die Mehrzahl der Karzinoide finden wir nun nicht im Dünn- oder Dickdarm, sondern im Wurmfortsatz, Zum Teil liegt es sicher daran, daß das Karzinoid durch Verschluß des Lumens der Appendix Stenosen und Retentionen von Darminhalt verursacht, so Entzündungen macht und Anlaß zur Operation wird. Hierbei wird das Karzinoid dann schon darum häufiger entdeckt, weil Appendixoperationen überhaupt die häufigsten Darmoperationen darstellen. Im Dünn- und Dickdarm ist wegen der viel größeren Lichtung des Darmes die Gefahr des Darmverschlusses durch den kleinen Tumor viel geringer. Daher findet man auch die Dünn- oder Dickdarmkarzinoide fast ausnahmslos bei Sektionen. Sie stellen dabei Nebenbefunde dar und werden deshalb viel weniger beschrieben.

Die Histogenese der Karzinoide ist eine Streitfrage, die bis heute noch nicht einwandfrei geklärt ist. Die hauptsächlichsten Anschauungen über die Genese der Karzinoide sind folgende.

Zunächst tritt die Auffassung von Saltykow hervor, der die Karzinoide in eine Reihe von Gewebsmißbildungen mit den Adenomyomen und den Nebenpankreasbildungen einordnete. Der Autor leitete alle drei Formen aus Pankreaskeimen ab, die während der embryonalen Entwicklungen durch das starke Längenwachstum des Darmes vom Mutterboden versprengt werden sollen. Im Verlaufe der Weiterentwicklung sollen sie eine weitere Differenzierung erfahren. Die einfachste Form sollen die Adenomyome sein, die sich aus dem gleichen Material ableiten, aus dem beim Pankreas die Ausführungsgänge bestehen.

Wenn zu diesen Ausführungsgängen noch Azini treten, entsteht das ausgebildete Pankreas. Eine dritte Form, welche die Karzinoide darstellt, besteht nur aus Inseln. Lauche hat diese Idee weiter ausgebaut. Er zeigt in einem übersichtlichen Schema (s. beiliegende Skizze) alle Entwicklungsstufen. Er geht aus von

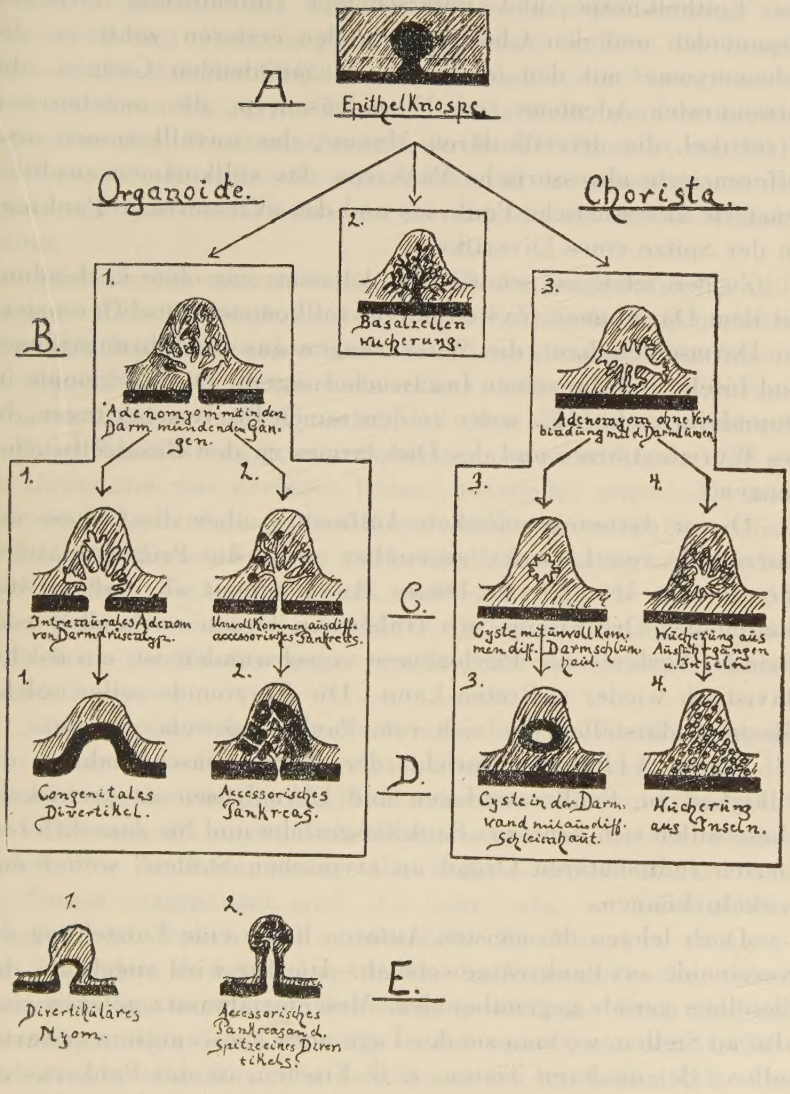

Schematische Zusammenstellung der dysontogenetischen Heterotopien.

der Epithelknospe und unterscheidet stufenförmig zwischen Organoiden und den Chorista. Zu den ersteren zählt er die Adenomyome mit den in den Darm mündenden Gängen, die intramuralen Adenome vom Darmdrüsentyp, die angeborenen Divertikel, die divertikulären Myome, das unvollkommen ausdifferenzierte akzessorische Pankreas, das vollkommen ausdifferenzierte akzessorische Pankreas und das akzessorische Pankreas an der Spitze eines Divertikels.

Zu den letzteren gehören die Adenomyome ohne Verbindung mit dem Darmlumen, Zysten mit unvollkommen ausdifferenzierter Darmschleimhaut, die Wucherungen aus Ausführungsgängen und Inseln und die reinen Inselwucherungen. Die Karzinoide im Dünndarm rechnet L a u c h e zu den reinen Inselwucherungen, die des Wurmfortsatzes und des Dickdarmes zu den Basalzellwucherungen.

Dieser dysontogenetischen Auffassung über die Genese der Karzinoide von L a u c h e gegenüber steht die Progonoblastomtheorie von M a t h i a s. Dieser Autor nimmt an, daß an den Stellen des Organismus, wo früher ein Organ vorhanden war, aber im Verlaufe der Phylogenese verschwunden ist, ein solches atavistisch wieder auftreten kann. Die Karzinoide sollen solche Blastome darstellen, die sich vom Pankreasgewebe ableiten.

Eugen A l b r e c h t spricht der Dünndarmschleimhaut die Fähigkeit zu, Pankreasanlagen und Darmdrüsen zu entwickeln. Diese sollen sich dann zu „Pankreasgewebe und bis zum differenzierten rudimentären Organ an atypischen Stellen" weiter entwickeln können.

Doch lehnen die meisten Autoren heute eine Entstehung der Karzinoide aus Pankreasgewebe ab. Hierfür wird angeführt, daß dieselben gerade gegenüber dem Mesenterialansatz gelegen sind, also an Stellen, wo man sie der Lage nach am wenigsten erwarten sollte. Bei niederen Tieren, z. B. Fischen, ist das Pankreas ein in der Bauchhöhle diffus verbreitetes Organ. Seine Drüsen ziehen entlang den mesenterialen und portalen Gefäßen, und vor allen sind es die Venen, die durch ihren Verlauf die Grenzen und Form der Drüsenwucherungen bestimmen. Wir müßten

also vornehmlich, wenn wir die Theorie, der Abstammung der Karzinoide aus Pankreasgewebe, beweisen wollen, die Karzinoide im Bereich der Gefäße und vornehmlich der Venen finden. Doch hier werden sie am wenigsten festgestellt, sondern gerade gegenüber dem Mesenterialansatz, wo die Gefäße nicht zugeführt werden. Der Hauptbeweis zur Ablehnung der Abstammung des Karzinoids aus Pankreasgewebe ist also die divergente Lokalisation.

Auch dachte man schon ganz früh an hamartomartige Bildungen. Es sollte nach Trappe eine Verwandtschaft bestehen zwischen den Karzinoiden und den Adenomyomen. Die Adenomyome sollten wiederum Uebergänge bilden zu den Nebenpankreasanlagen. Als Ursache, daß diese Bildungen nicht zur weiteren Entwicklung gelangten, nahm man weiterhin an, daß sie im Dünndarm nur geringen Reizen ausgesetzt seien. Als man aber auch im Dickdarm diese Geschwülste als echte Karzinoide erkannte, und auch hier bei stärkeren Reizausübungen keine bemerkenswerte Unterschiede sah, außerdem auch ihr mikroskopischer Befund und ihr chemisches Verhalten nicht von denen im Dünndarm verschieden waren, mußte auch diese Ansicht fallen gelassen werden.

Eine weitere Erklärung der Genese des Karzinoids ist gegenüber der großen Gruppe der dysotogenetischen Erklärungen die Entzündungstheorie, die Millner vertrat. Dieser Autor sieht die Karzinoide als entzündliche Wucherungen an, welche von den Endothelien der Lymphgefäße der Mukosa, der Muskularis und der Serosa ausgegangen sind. Es liegt nahe, an entzündliche Vorgänge zu denken und entzündliche Wucherungen anzunehmen, besonders da bei der operativen Entfernung des Appendixkarzinoids fast immer eine Entzündung vorliegt. Doch sind die Parenchymzellen der Karzinoide keine vom Binde- und Gefäßbindegewebe abstammenden Zellen, sondern Epithelien. Obern-dorfer, Versé und Marchand haben die Epithelnatur dieser Geschwülste erwiesen. Da entzündliche Vorgänge an das Gefäßbindegewebe gebunden sind, muß eine Entzündungstheorie von vornherein auf Schwierigkeiten stoßen. Trotzdem läßt sich

die Ansicht Millners in gewisser Beziehung nicht ganz von der Hand weisen; denn entzündliche Vorgänge spielen bei der Entstehung der Karzinoide wahrscheinlich doch eine Rolle. Eine nähere Beziehung zwischen Appendizitis und Appendixkarzinoid kann zweifellos in Erwägung gezogen werden.

Denn Masson hat durch seine Theorie alle diese Fragen ziemlich eindeutig erklärt. Er wies nach, daß die sogenannten Kultschitzky-Schmidt-Ciaccio-Zellen, die sich normalerweise in geringer Anzahl auf dem Boden der Lieberkühnschen Krypten vorfinden, bei einer chronischen Appendizitis vermehrt sind. Diese Zellen sind nach Masson die Mutterzellen für die Karzinoide. Den Beweis dafür erbringt der Autor durch den Nachweis der Gleichheit in bezug auf Silberreduzierbarkeit (Argentaffinität) der Kultschitzky-Zellen und der Karzinoidzellen. Masson zeigte, daß im Protoplasma der Karzinoidzellen feinste Granula sind, die Silber reduzieren. Dieselbe Eigenschaft haben auch die Granula der Kultschitzkyzellen. Die auf diese Weise zur Darstellung gebrachten Granula der Karzinoidzellen und die der Kultschitzky-Zellen sollen in ihrer Anordnung eine so große Aehnlichkeit haben, daß man an ihrer genetischen Beziehung nicht zweifeln kann. Den Vorgang der Entstehung denkt sich Masson dabei folgendermaßen. Es sollen sich die auf dem Grunde der Lieberkühn'schen Krypten vorfindenden Kultschitzky-Zellen aus dem Verbande der Lieberkühn'schen Krypten lösen und in das stratum proprium der Schleimhaut einwandern, wenn sie sich bei einer chronischen Entzündung vermehrt haben. Im stratum proprium treten sie in engste Verbindung zu den nervösen Elementen, stellen also eine Art Neuroglia des stratum proprium dar. Gleichzeitig sollen sich die marklosen Fasern der Mukusa und Submukosa vermehren, oder es sollen die marklosen Fasern aus den gewucherten Silberzellen hervorgehen. Masson hat weiterhin gefolgert, daß mit der Vermehrung der Nervenfasern ein allmählicher Schwund der Silberzellen einsetzt, und so entsteht als Produkt der argetnaffinen Zellwucherung einerseits das zentrale Appendix-Neurom, andererseits wird diese Zellwuche-

rung, wenn starke Nervenfaserbildung ausbleibt, nesterartig, es entsteht das Karzinoid. Karzinoide und Neurome hätten somit gemeinsame Genese. Wenn das der Fall ist, so müßten beide auch zusammen vorkommen. Ueber einen solchen Fall berichtet Oberndorfer. Bei der mikroskopischen Untersuchung eines autoptisch gewonnenen Präparates einer 70jährigen Frau fand er in dem verödeten Wurmfortsatz ein axiales Neurom, das von seiner Umgebung scharf abgegrenzt war. Zwischen seinen wirbelartigen und parallel angeordneten Zellen lag ein typisches Karzinoid in Form größerer und kleinerer Gruppen von Strängen argentaffiner Zellen, die auch eingelagert zwischen den Nervenfaserzügen vorkamen. Diese Zellstränge nahmen gegen die Spitze des Wurmfortsatzes an Zahl zu und ersetzten die Neurombildung hier vollständig.

Heute haben sich die meisten Autoren der Auffassung Massons, der Abstammung des Karzinoids aus nervösen Elementen, welche die dysontogenetische und Entzündungstheorie überbrückt, angeschlossen. Diese Auffassung findet weiter eine Stütze in Untersuchungen Rößles über die Entstehung der Appendizitis. Dieser Autor kommt ebenfalls auf Grund sorgfältiger Untersuchungen und Beobachtungen zu dem Ergebnis, daß die zentralen Appendix-Neurome und damit auch die genetisch aus demselben Material entstehenden Karzinoide ihren Ursprung in den Kultschitzky-Zellen haben. Doch sind nach ihm nicht alle neuromatösen Wucherungen aus denselben Zellen abzuleiten, sondern ein Teil von ihnen, die mukösen und submukösen Neurome, sollen von örtlichen von vornherein in der Schleimhaut gelegenen Nervenzellen abstammen.

Bei Betrachtung der klinischen Bedeutung des Karzinoids fällt auf, daß die Autoren übereinstimmend seine klinische Gutartigkeit betonen. Niemals machen die Karzinoide Rezidive, ganz selten Metastasen. Sie können sich zurückbilden, so daß man von dem primären Tumor im Appendixzylinder nichts mehr sieht und auch nichts mehr nachweisen kann. An Stelle des Tumors findet man eine verödete Stelle. Auch die Größe des Tumors, der meist nie die Größe einer Walnuß erreicht, spricht

für seine Gutartigkeit. Sein Lieblingssitz ist die Appendix, der er nach Millner in 1 %, nach anderen Autoren in 0,5 % aller operativ entfernten Wurmfortsätzen anhaften soll. Nach einer Statistik von W. V. Simon sind sie dort im distalen Drittel zu 77 %, in der Mitte zu 14 %, an der Basis zu 7 %. Der ganze Wurmfortsatz ist in 2% befallen. Nach einer anderen Statistik von Rollston und Jones, die 33 Fälle berechneten, ist der Sitz des Karzinoids im distalen Drittel in 48 %, in der Mitte in 12 %, an der Basis in 24 %, die ganze Länge der Appendix nimmt das Blastom in 12 % ein. Außerdem ist auffallend, daß gerade das jugendliche Alter an der Beteiligung beim Wurmfortsatzkarzinoid bevorzugt wird. Das Durchschnittsalter ist mit 24 Jahren sichergestellt. Nach Oberdorfer ist der Höhepunkt des vom Appendixkarzinoid befallenen Alters zwischen 21 und 25 Jahren. Nach Simon, der 186 Appendixkarzinoide dahin untersuchte, besteht ein auffallender Unterschied in dem Alter der am Appendixkarzinoid operierten Menschen. Nach ihm ist

das	1.	Jahrfünft	mit	0,5 %
„	2.	„	„	2,7 %
„	3.	„	„	7,0 %
„	4.	„	„	17,2 %
„	5.	„	„	22,6 %
„	6.	„	„	16,1 %
„	7.	„	„	11,3 %
„	8.	„	„	8,6 %
„	9.	„	„	4,8 %
„	10.	„	„	4,3 %
„	11. + 12.	„	„	1,0 %
„	13. + 14.	„	„	2,1 %

alle übrigen mit 1 % beteiligt. Auch hier liegt das vom Appendixkarzinoid am meisten befallene Alter in der Zeit vom 20. bis 25. Lebensjahre. Der Grund hierfür liegt darin, daß nach den Beobachtungen von Masson, Oberndorfer usw. die Neurome mit zunehmendem Alter sich zurückbilden.

Auffallend ist nun weiterhin, daß das von reiner Wurmfortsatzentzündung befallene durchschnittliche Lebensalter überein-

stimmt mit dem des an Appendixkarzinoid erkrankten Menschen. Nach Nothnagel kommen von 100 Appendizitis-Fällen 80 in der Zeit vom 11. bis 40. Lebensjahre vor. Nach Sprengel wird das 10. bis 30. Lebensjahr von reiner Appendizitis bevorzugt. Millner berechnete 49 Fälle von Appendixkarzinoid, und er gibt das Durchschnittsalter mit 24,56 Jahren an. Ebenso fand er bei 1800 reinen Appendizitis-Fällen das Durchschnittsalter genau bei 24,56 Jahren. Das läßt einen ursächlichen Zusammenhang zwischen Appendizitis und Appendixkarzinoid vermuten. Unter Berücksichtigung der Massons'schen Theorie über die Genese der Karzinoide kann man solchen Zusammenhang annehmen, da bei einer Entzündung die Kultschitzky-Schmitt-Ciaccio-Zellen vermehrt sind, die als Mutterzellen für die Karzinoide angesprochen werden. Es würde also bei einer Entzündung eher zur Bildung des Karzinoids kommen. Hierfür spricht auch der Befund von Neuromen nach Rößle in chronisch entzündeten Wurmfortsätzen, oft in solchen, die irgendwelche Entzündungsprozesse überhaupt vermissen ließen, und ohne sehr genaue Stufendurchschnittuntersuchungen ohne diese Neurome als „gestohlene" Wurmfortsätze angesehen waren. Es brauchen also nach Rößle nicht mehr entzündliche Veränderungen des Wurmfortsatzes nachweisbar sein, sondern es genügt das Vorhandensein von neuromatösen Wucherungen im Bereich der Wurmfortsatzwand, um appendizitische Beschwerden auszulösen. So ist auch die Tatsache zu erklären, daß bei dringendem Verdacht auf chronische Appendizitis der Wurmfortsatz entfernt wird, und zur Enttäuschung des Operateurs gelegentlich kein pathologischer Befund zu sehen ist. Findet man dann mikroskopisch am Nervenapparat des Wurmfortsatzes krankhafte Abweichungen, so genügt dieser Befund nach Rößle, appendizitische, im klinischen Bild erkennbare, Beschwerden auszulösen. Somit besteht hier eine sicher nachweisbare Brücke zwischen appendizitischen Beschwerden, chronischer Appendizitis, Neuromen der Schleimhaut und dem Appendixkarzinoid.

Daneben sollen auch die Geschlechter bei der Beteiligung am Appendixkarzinoid eine Rolle spielen. Nach Simon kom-

men auf 34,9 % Männer 65,1 % Frauen. Von 29 Fällen Oberdorfers sind 18 Frauen und 11 Männer. Nach Abzug der Sektionsfälle kommen auf 80 % Frauen 29 % Männer. Eine Bevorzugung der Frauen bei reiner Appendizitis trifft dagegen nicht zu. Der Grund, warum man bei den Frauen eine stärkere Beteiligung am Appendixkarzinoid findet, ist vielleicht darin zu suchen, daß bei Laparatomien ein großer Teil der Appendices, die chronisch entzündlicher Natur sind, und die bei Männern nicht zur Operation kommen, mitentfernt werden. Diesen chronisch entzündlichen Wurmfortsätzen schreibt man ja an der Bildung des Karzinoids eine besondere Bedeutung zu.

Es lassen sich also die theoretisch-anatomischen Erfahrungen mit den klinischen Beobachtungen durchaus in Einklang bringen.

Folgende Beobachtung eines typischen Falles von Appendixkarzinoid wurde in der chirurgischen Universitätsklinik in Münster/W. gemacht.

Der Patient R. M., 23 Jahre alt, Student, erkrankte am 23. 2. 29 mit Schmerzen im rechten Unterbauch. Am 28. 2. 29 wurde der Patient in der Medizinischen Universitäts-Klinik in Münster/W. untersucht. Es wurde, da die Schmerzen nachgelassen hatten, der Verdacht auf chronische Appendizitis ausgesprochen. Außerdem bestand eine Grippe mit Fieber bis 38 Grad Celsius. Der Patient hatte schlechten Appetit und schlechten Stuhlgang. Nach Einnahme von Abführmitteln wurde der Stuhlgang wieder normal. Trotzdem war der Patient nicht beschwerdefrei. Es bestanden Schmerzen im rechten Unterbauch und ein Ermüdungsgefühl im rechten Oberschenkel. Oft war der Stuhlgang träge, Fieber war nicht vorhanden. Vom 10. bis 15. 3. 29 wurde der Patient in der Medizinischen Universitätsklinik zu Münster/W. behandelt. Auch wurde er dort geröntgt. Die röntgenologische Untersuchung ergab außer kräftiger Haustrenbildung keinen sichtbaren Befund. Die Ileocöcalgegend war nicht druckempfindlich. Der Patient wurde, da er sich wieder wohl fühlte, dann am 15. 3. 29 entlassen. Er war dann längerer Zeit bis zum 4. 5. 29 beschwerdefrei, bis die früheren Beschwerden wieder auftraten. Sie bestanden in zeitweiser Uebelkeit vor dem Essen und Schmerzen beim Gehen unter dem rechten Rippenbogen.

Am 7. 5. 29 wurde der Patient zur Untersuchung von der Medizinischen Klinik in die Chirurgische Klinik geschickt.

Außer Schmerzen auf der rechten Bauchseite und Druckempfindlichkeit in der rechten Cöcumgegend war kein klinischer Befund vorhanden. Sein Aussehen war etwas blaß und die Zunge war etwas belegt. Lymphknotenschwellungen fehlten. Herz und Lunge waren

o. B. Der Urin war frei von Eiweiß und Zucker. Auch in der Chirurgischen Klinik ergab die röntgenologische Untersuchung keine Anzeichen für eine chronische Appendizitis. Wegen seiner dauernden Beschwerden und nach der Vorgeschichte, die auf eine chronische Appendizitis hindeutete, wurde der Patient am 17. 5. 29 operiert. Bei der äußeren Besichtigung der Appendix sah man eine ödematöse Schwellung der Appendixwand, die außerdem stark von Gefäßen durchsetzt war. Auch bestanden frische Verwachsungen der Appendix mit ihrer Umgebung. Geschwollene Lymphknoten fanden sich in der Ileocöcalgegend nicht. Der entfernte Wurmfortsatz zeigte auf dem Durchschnitt eine Schwellung der Appendixschleimhaut, die ein etwa 2 cm langes gelblich-käsiges Gewebe in der Mitte des Wurmfortsatzes umfaßte, das an einer Stelle die ganze Appendixwand durchsetzte. Dieses gelblich-käsige Gewebe imponierte als fester Tumor; es hatte eine gummiartige Konsistenz.

Die mikroskopische Untersuchung dieses Tumors ergibt das typische Bild des Karzinoids der Appendix. Die Schleimhaut der Appendix ist in dem Teil, der am Karzinoid gehört, ziemlich zerstört. In ihren Resten und der muscularis mucosae, die sich um die Geschwulstnester auffasert, und der sich noch Bindegewebe beigemischt hat, liegen die Zellnester. Es sind Querschnitte von Zellzügen. Ihre Zellen zeigen runde Formen und eine deutliche Granulierung. Die Zellnester haben mannigfaltige Formen. Teils sind sie rund mit einer am Rande fast ebenso kreisförmigen Anordnung ihrer Zellen, teils haben sie Formen von Dreiecken, Vierecken und Vielecken. Auch gibt es ovale und spindelige Formen. In dieser Zellnesterformierung zeigt sich eine ungeordnete Ansammlung und Lagerung der Zellen. Gegen den Rand des Zellnesterhaufens findet man die größten Nester, dagegen sind die zentralwärts gelagerten im ganzen kleiner. Außer ihrer Größe gibt es keinen Unterschied in der Form der Nester in bezug auf ihre Lagerung. Sowohl gegen den Rand des Haufens wie zur Mitte hin gibt es alle Formen. Das Stützgewebe besteht aus glatter Muskulatur und faserigem Bindegewebe mit runden und spindeligen Kernen. Die Ringmuskulatur der Appendix ist vollständig erhalten. An einer Stelle im mikroskopischen Präparat ist sie von Zellnestern durchsetzt, die im ganzen kleiner sind und vorwiegend runde bis ovale Form haben. Diese Zellnester liegen im Muskelinterstitium ein-

gebettet. Sie stellen eine Art Brücke dar von den Zellnesterhaufen im Appendixzylinder bis zur Subserosa, wo sich auch ein solcher Zellnesterkomplex vorfindet. Die Zellnester sind hier jedoch im Verhältnis zu denen im Darminnern nicht verkleinert. Das Stützgewebe ist hier sehr spärlich, zeigt faseriges Bindegewebe mit wenigen runden Kernen. Zum Nachweis von Fett in den Zellnesterkomplexen wurde eine Fettfärbung mit Sudan III angefertigt, doch konnte Fett nicht nachgewiesen werden, da die Fixierung in Alkohol das Fett aufgelöst hatte.

Die vorliegende Beobachtung stellt also ein typisches Karzinoid der Appendix dar. Hierfür bezeichend ist die Anamnese, welche für eine chronische Appendizitis spricht. Die Appendix selbst zeigt alle Merkmale einer Entzündung, sie war mit der Umgebung verwachsen, gequollen und verdickt. Auf dem Querschnitt ließ die mikroskopische Untersuchung der Appendix deutlich ein gelblich-käsiges Gewebe sehen, das als kleiner Tumor erkannt wurde, und dessen Farbe als charakteristisch für Appendixkarzinoid von den Autoren immer wieder hervorgehoben wird. Außerdem sprach für Karzinoid noch die geringe Größe des Tumors, der eine Ausdehnung von 2 cm in der Länge und im Querschnitt einen Durchmesser von 1 cm hatte. Auch zeigt das mikroskopische Bild die typischen Merkmale des Karzinoids. Irgendwelche Zeichen für Bösartigkeit fehlten, Metastasen konnten nicht nachgewiesen werden, die regionären Lymphknoten waren frei. Die Diagnose muß also lauten:

„Gutartiges Karzinoid der Appendix".

Differenzialdiagnostisch müssen aber auch bei diesen Blastomen maligne Entartungen angeschlossen werden, die alle Charakteristica einer bösartigen Geschwulst zeigen können. So berichtet Hasegawa über einen Fall von bösartigem Karzinoid, wo er an der Spitze des Wurmfortsatzes dieses Blastom fand. Neben demselben waren im Gekröse vergrößerte und derbe Lymphknoten vorhanden. In diesen Lymphknoten fanden sich in den Randsinus in der fibrösen Kapsel und in Lymphgefäßen ohne eigenes Stroma Nester vom Aussehen der Karzinoidnester.

Oberndorfer fand bei einer 28jährigen Frau einen an der Spitze verödeten Wurmfortsatz. Ein Schnitt durch den offenen Teil zeigte keine Veränderungen, abgesehen von leichter Sklerose der Submukosa. Die anscheinend verödete Stelle bot einen überraschenden Befund. Die Appendixwand war verschwunden, das vermeintliche Endstück bestand aus einem von dünner bindegewebiger Scheide umgebenden lymphatischen Organ mit Lymphknötchen und spärlichen Keimzentren. Dieses Gewebe war nun in außerordentlichem Maße durchsetzt von großen Strängen und Nestern, von dem Karzinoid ganz gleichen epithelialen Zellen, die ohne eigenes Gerüst die Sinus der Lymphdrüsen ausfüllten und erweiterten. Es handelte sich also um einen Lymphknoten und nicht um den verödeten Teil des Wurmfortsatzes. In der Appendix selbst fand sich ein weiteres Gewächs nicht. Oberndorfer erklärt diesen bedeutsamen Befund einleuchtend und eindeutig. Er nimmt an, daß hier von einem primären Tumor eine Metastase bestand in einem Lymphknoten, der mit der Appendixspitze fest verwachsen war. Da der primäre Tumor nicht mehr nachweisbar war, konnte man annehmen, daß er sich vollständig zurückgebildet hatte.

Bei einem andern Fall von malignem Karzinoid der Appendix von Hasegawa bestand bei einer 39jährigen Frau neben einem Appendixkarzinoid eine ausgedehnte Karzinominfiltration des ganzen Bauchfells. Daneben waren Metastasen in den mesenterialen und retroperitonealen Lymphdrüsen vorhanden. Hier bestand aber doch eine erhebliche Abweichung vom normalen Aussehen der Karzinoidnester. Die zelligen Teile waren durchweg größer, die Kernformen zeigten sich oval gegenüber der gewöhnlichen runden Form. Mitosen wurden in großer Zahl gefunden.

Es ist also unzweifelhaft, daß das Karzinoid auch bösartig werden kann. Als Hauptkennzeichen für das bösartige Karzinoid werden von den Autoren neben der Metastasierung große Unregelmäßigkeit im Aufbau der Nester und in der Form der Zelle angegeben. Die Zellen können größer sein und ovale Formen haben. Die Wucherung ist gegen die umgebende Serosa unscharf

abgegrenzt. Das Protoplasma der Zellen kann sich heller färben. Die Kerngrößen können unregelmäßig werden. Mitosen treten in reicher Anzahl auf. Die Differenzierung ist also eine wesentlich geringere als im Bilde der benignen Karzinoide. Merkmale infiltrierenden Wachstums müssen nicht unbedingt vorhanden sein. Das maligne Karzinoid kann alle Zeichen des ruhenden, gutartigen Karzinoids zeigen. Selbst die Menge lichtbrechender Substanzen, die beim bösartigen Karzinoid meistens verschwunden ist, kann erhalten sein. Mitosen können vollständig fehlen. Auch braucht der Charakter der Zellformen und des Zellaufbaues nicht von dem des gutartigen Karzinoids verschieden sein. Das Hauptcharakteristicum für das bösartige Karzinoid ist demnach vornehmlich die Metastasierung. Die Metastasen können dabei in den regionären Lymphknoten liegen, auch die Leber kann befallen sein. Die sekundäre Erkrankung kann sich schließlich auf das gesamte Bauchfell ausdehnen.

Nach Oberndorfer ist eine Bösartigkeit stets dann unbestreitbar, wenn Metastasenbildung vorhanden ist. Die histologische Untersuchung muß also in jedem Fall von extirpierten Appendix mit Karzinoid unter allen Umständen erfolgen, um die klinische Prognose des Falles möglichst zu sichern, wenn auch bei weitem die Mehrzahl aller Karzinoide als unbedingt benigne anzusehen ist.

Literatur-Verzeichnis.

Albrecht, Eugen: Diskussion zu Oberndorfer. 11. Verh. dtsch. path. Ges. S. 115, Dresden 1907.

Barth, Heinz: Untersuchungen an Appendix-Neuromen und Karzinoiden, Inaug. Dissert. München 1928.

Broman, Ivar: Normale und abnormale Entwickelung des Menschen, Wiesbaden, J. F. Bergmann 1911.

Beutler: Ueber blastomatöses Wuchern von Pankreaskeimen in der Magenwand. Virch. Arch. Bd. 232, S. 341. 1921.

Christeller, E.: Wurmfortsatzentzündung. Handb. der spez. path. Anat. u. Hist. Henke-Lubarsch, Bd. IV, 3, S. 469. 1926.

Dietrich, A.: Die Karzinome des Wurmfortsatzes. Dtsch. med. Wschr. Nr. 13. S. 610. 1910.

Engel, Desider: Sind die Karzinoide Prognoblastome? Virch. Arch. 244, S. 38. 1923.

Engel, Desider: Zur Genese der Darmkarzinoide. Zeitschr. für angew. Anat. 7. H. 5/6, S. 385. 1921.

Erös, Gedeon: Ueber die argentaffinen Zellen der Schleimhaut des Magendarmtraktus. Frankf. Z. Path. Bd. 36, S. 402. 1928.

Genz: Karzinoid der Appendix, ein kasuist. Beitrag. Münch. med. Wochenschr. 52, S. 2216. 1927.

Gerlach, Paul: Ueber die Abgrenzung der echten Karzinome von den sog. Appendix-Karzinoiden oder kleinen Appendix-Karzinomen. Frankf. Z. Path. 24, H. 3. 1921.

Glinsky: Zur Kenntnis des Nebenpankreas und verwandter Gebiete. Virch. Arch. 164. S. 132. 1901.

Hagemann: Ueber die Beziehungen der sog. Karzinoide des Darmes zu den Darmkrebsen. Zeitschr. f. Krebsforsch. 16. S. 404. 1919.

Hamperl, H.: Ueber die gelben (chromaffinen) Zellen im gesunden und kranken Magen-Darmkanal. Virch. Arch. 266. S. 509. 1927.

Hasegawa, Tomoro: Ueber die Karzinoide des Wurmfortsatzes und des Dünndarmes. Virch. Arch. 244. S. 8. 1923.

Huebschmann: Appendixkarzinoid. Demonstration im Verein der Aerzte Düsseldorfs, 7. April 1925. Münch. med. Woch.-Schr. 20. S. 834. 1925.

Koch, W.: Mißbildungen des Magens und Darmes. Hdbch. der spez. Path. Anat. v. Henke-Lubarsch. dBd. IV, 2. S. 166. 1926.

Lauche, Arnold: Die Heterotopien des ortsgehörigen Epithels im Bereich des Verdauungskanals. Virch. Arch. 252. H. 1. S. 39. 1924.

Lubarsch, O.: Ueber heterope Epithelwucherungen und Krebs. Verh. dtsch. path. Ges. X. Tagung, Stuttgart, 2S. 208. 212. 1906.

Maresch, R.: Ueber den Lipoidgehalt der sogenannten Appendixkarzinome. Münch. med. Wochenschrift. Nr. 22. S. 1033. 1905.

Marchand, F.: Die entzündlichen Pseudokarzinome des Wurmfortsatzes. Deutsch. med. Wochenschrift. Nr. 29. S. 1375. 1910.

Maresch, R.: Ueber das Vorkommen neuromartiger Bildungen in obliterierten Wurmfortsätzen. Wien. klin. Wochenschr. Nr. 16. S. 181. 1921.

Mathias, E.: Zur Lehre von den Prognoblastomen. Virch. Arch. 236. S. 424. 1922.

Millner, R.: Die sogenannten Appendix-Karzinome. Beiträge zu den Irrtümern mikroskopischer Diagnosen. Deutsch. Zeit. Chirurg. 102. S. 251. 1909.

Millner, R.: Die entzündlichen Pseudokarzinome des Wurmfortsatzes. Deutsch. med. Wochenschrift. Nr. 25. S. 1190. 1910.

Millner, R.: Diskussion zu Neugebauer. Verhdlg. der deutsch. Ges. f. Chirurgie. 39. S. 139. 1910

Neugebauer: Ueber das Karzinom und das sogenannte Karziom des Wurmfortsatzes. Verhdlg. der deutsch. Ges. f. Chirurgie. 39. S. 138. 1910.

Neugebauer: Ueber gutartige Geschwülste, Karzinome und sogenannte Karzinome des Wurmfortsatzes. Bruns' Beitr. klin. Chirurgie. 67. S. 328. 1910.

Nothnagel: Handb. der spez. Path. u. Therapie. 17. S. 220—221. 1903.

Oberndorfer: Karzinoide Tumoren des Dünndarms. Frankf. Zeit. f. Path. 1. S. 246. 1907.

Oberndorfer: Path. Anatomie der Appendizitis. Lubarsch-Ostertags Ergebnisse. Pat. 13, I. S. 527. 1909.

Oberndorfer: Diskussion zu Winkler. 14. Verh. deutsch. path. Ges. S. 171. 1910.

Oberndorfer: Diskussion zu Saltykow. 15. Verh. deutsch. path. Ges. S. 171. 1910.

Oberndorfer: Altes und Neueres über Appendix. Appendizitis und Appendix,Karzinoide. Münch. med. Wochenschr. Nr. 31. S. 1329. 1928.

Oberndorfer: Die Geschwülste des Darmes. Handb. der spez. path. Anat. und Histologie. Henke-Lubarsch IV, 3. S. 717. 1929.

Rammstedt: Akute Appendizitis infolge von Krebs des Wurmfortsatzes. Zeitschr. für ärztliche Fortbildung. 9. Ja. Nr. 6. S. 176. 1912.

Rehren, W.: Ein Fall von malignem Karzinoid des Wurmfortsatzes mit besonderer Berücksichtigung der argentaffinen Granula. Zentralblatt für Path. 36. S. 13. 1925.

Rößle, R.: Beitrag zur Kenntnis der Pathol. der motorischen Apparate des Wurmfortsatzes. Mitteil. aus d. Grenzgeb. d. Medizin und Chirurgie. B. 42. Heft 2. S. 143. 1930.

Saltykow: Beitrag zur Kenntnis der karzinoiden Tumoren. 15. Verh. deutsch. path. Ges. Straßburg. S. 302. 1912.
Saltykow: Ueber die Genese der karzinoiden Tumoren sowie der Adenomyome des Darmes. Zieglers Beitr. path. Anat. 54. S. 559. 1912.
Schar, W.: Ueber Karzinoide der Appendix. Bruns' Beitr. klin. Chirurgie. 140. 3. S. 476. 1927.
Schober: Zur Auffassung der sogenannten Karzinoide der Appendix als Prognoblastome. Virch. Arch. 232. S. 324. 1921.
Schridde u. Schönholz: Epitheliofibrose und Epitheliomyome der Eileiter. Frankf. Zeitschr. f. Path. 30. S. 338. 1924.
Simon, W. V.: Das Karzinom und Karzinoid der Appendix mit einem kurzen Ueberblick auch über die übrigen an der Appendix vorkommenden Tumoren. Ergbn. Chirurg. 9. S. 291. 1916.
Simmonds: Wurmfortsatzkarzinome. Aerztl. Verein Hamburg. 13. 2. 1919. Deutsch. med. Wochenschr. 26. S. 1261. 1912.
Sprengel, O.: Appendizitis. Deutsch. Chirurg. 46d. S. 477. 1906.
Sudsuky: Beitr. zur normalen und path. Anantomie des Wurmfortsatzes. Aus den Grenzgeb. d. Med. u. Chirurg. 7. S. 516. 1901.
Thorel, Ch.: Histologisches über Nebenpankreas. Virch. Arch. 173. S. 28. 1903.
Trappe: Ueber geschwulstartige Fehlbildungen von Niere, Milz, Haut und Darm. Frankf. Zeitg. Path. 1. S. 118. 1907.
Versé: Ueber die Entstehung, Bau u. Wachstum der Polypen, Adenomyome und Karzinome des Magen-Darmkanals. Arb. path. Inst. Leipzig 1. H. 5. 1908.
Versé: Diskussion zu Winkler. 14. Verh. dtsch. path. Ges. S. 172. Erlangen 1910.
Versé: Diskussion zu Saltykow. 15. Verh. dtsch. path. Ges. Straßburg S. 306. 1912.
Volmann: Karzinom und Karzinoid der Appendix. Arch. klin. Chirurg. 143. H. 34. S. 763. 1926.
Winkler: Krebs des Wurmfortsatzes. 14. Verh. dtsch. path. Ges. S. 167. Erlangen, 1910.
Winkler: Die Erkrankungen des Blinddarmanhanges. Jena. Gustav Fischer. 1910.

Lebenslauf.

Am 13. Juli 1904 wurde ich als Sohn des Hofbesitzers B. Lohbeck zu Lohbeck, in Lohbeck geboren. Nach bestandener Reifeprüfung am Realgymnasium zu Quakenbrück studierte ich in Wien, Greifswald und Münster Medizin, wo ich am 21. Aug. 1931 mein medizinisches Staatsexamen bestand.